Diagnostica isto-patologica

ESAME MACROSCOPICO

- descrizione accurata del materiale in esame
- campionamento prelievi (molti di più!!!)

ESAME MICROSCOPICO

Osservazione al M.O. di sezioni colorate routinariamente con H&E e/o con altre metodiche a seconda dei casi e delle necessità diagnostiche.

Il carcinoma della mammella oggi

Biopsia con reperi chirurgici dei margini

Fotografia macroscopica

Fotocamera digitale

Acquisizione veloce
Elaborazione
Qualità e versatilità

Il carcinoma della mammella oggi

In un primo tempo per una migliore valutazione dei margini segnalati dai "reperi" si è colorata tutta la superficie della biopsia con inchiostro di china

Il carcinoma della mammella oggi

Marcatura con inchiostri di vario colore dei diversi margini di resezione chirurgica

Il carcinoma della mammella oggi

Questa metodica permette di individuare con accuratezza possibili infiltrazioni dei margini di resezione ma richiede un esteso campionamento

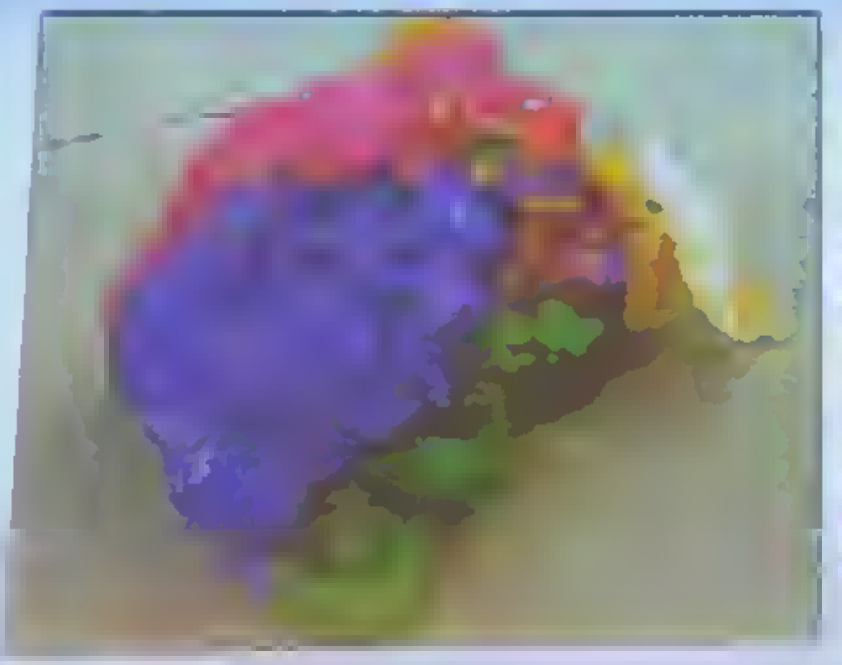



Carcinoma duttale infiltrante della mammella

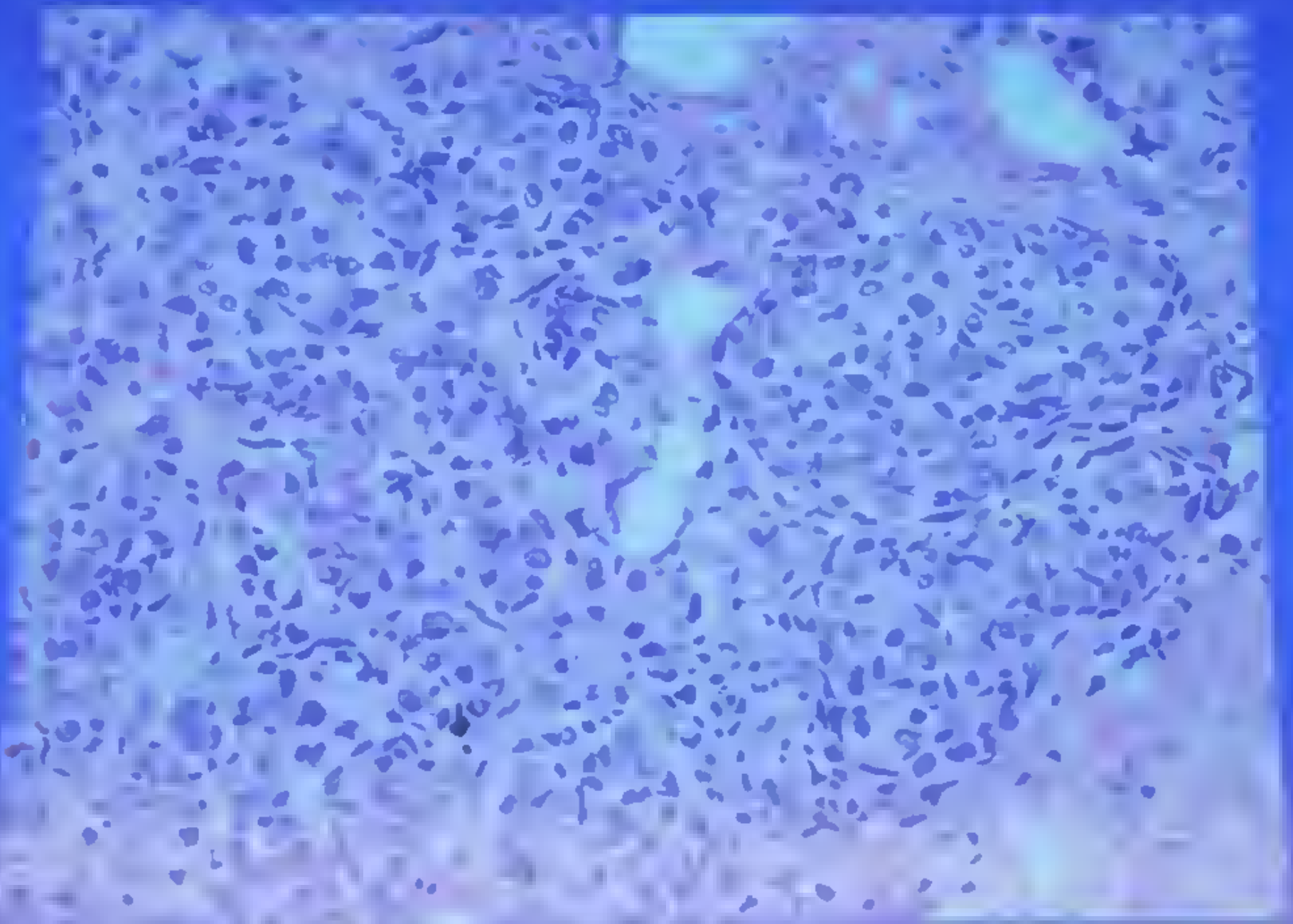

Il carcinoma della mammella oggi

Il linfonodo sentinella

E' una metodica combinata radiologica (linfografia) e isto-patologica con l'inclusione in toto del primo linfonodo asportato chirurgicamente evidenziato dalla linfografia e la ricerca su di esso della presenza di eventuali localizzazioni secondarie della neoplasia mammaria.

Se negativo evita lo svuotamento del cavo ascellare.

Se positivo si procede allo svuotamento.

Richiede un grande numero di sezioni istologiche perché deve essere ionato completamente in modo seriato

Il carcinoma della mammella oggi

Il linfonodo sentinella

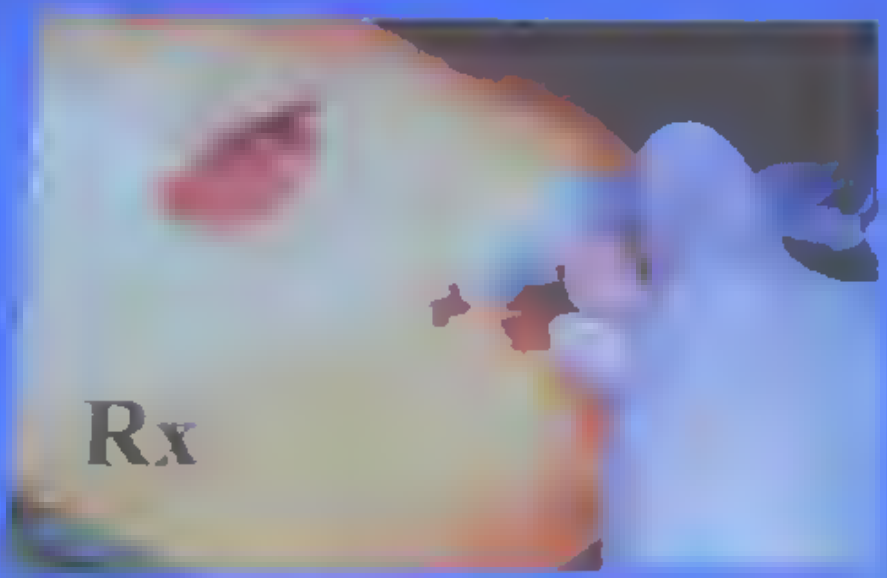



Il carcinoma della mammella: markers prognostici immunoistochimici

Attraverso metodiche immunoistochimiche sono stati introdotti nella valutazione prognostica del carcinoma della mammella alcuni marcatori fenotipici la cui determinazione ha valore per l'approccio terapeutico.

Questi sono:

Re: recettori per gli estrogeni

Rp: recettori per il progesterone

MIB-1 (Ki67): indice di replicazione

Hercep test: dimostrazione di attivazione del c-Erb-B2

Re: recettori per gli estrogeni

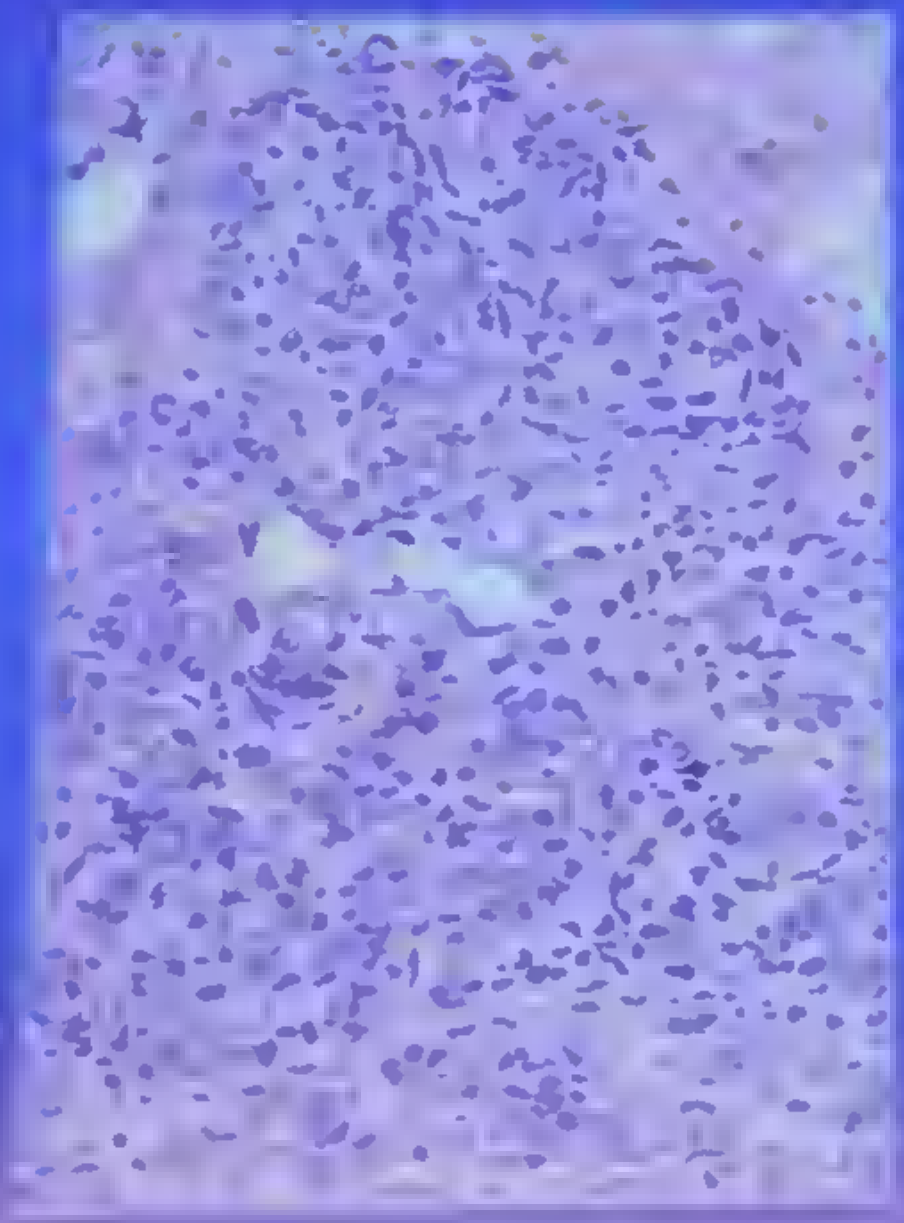

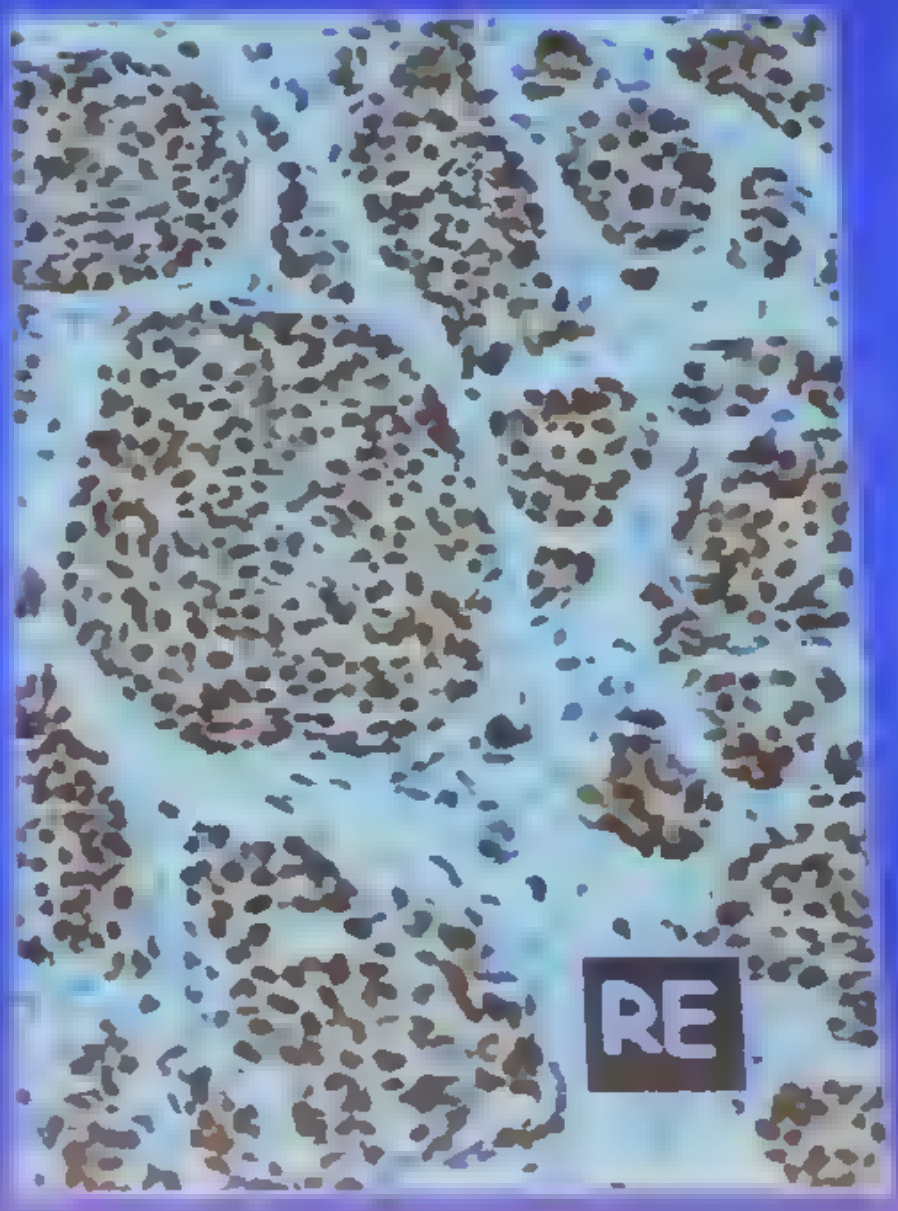

Rp: recettori per il progesterone



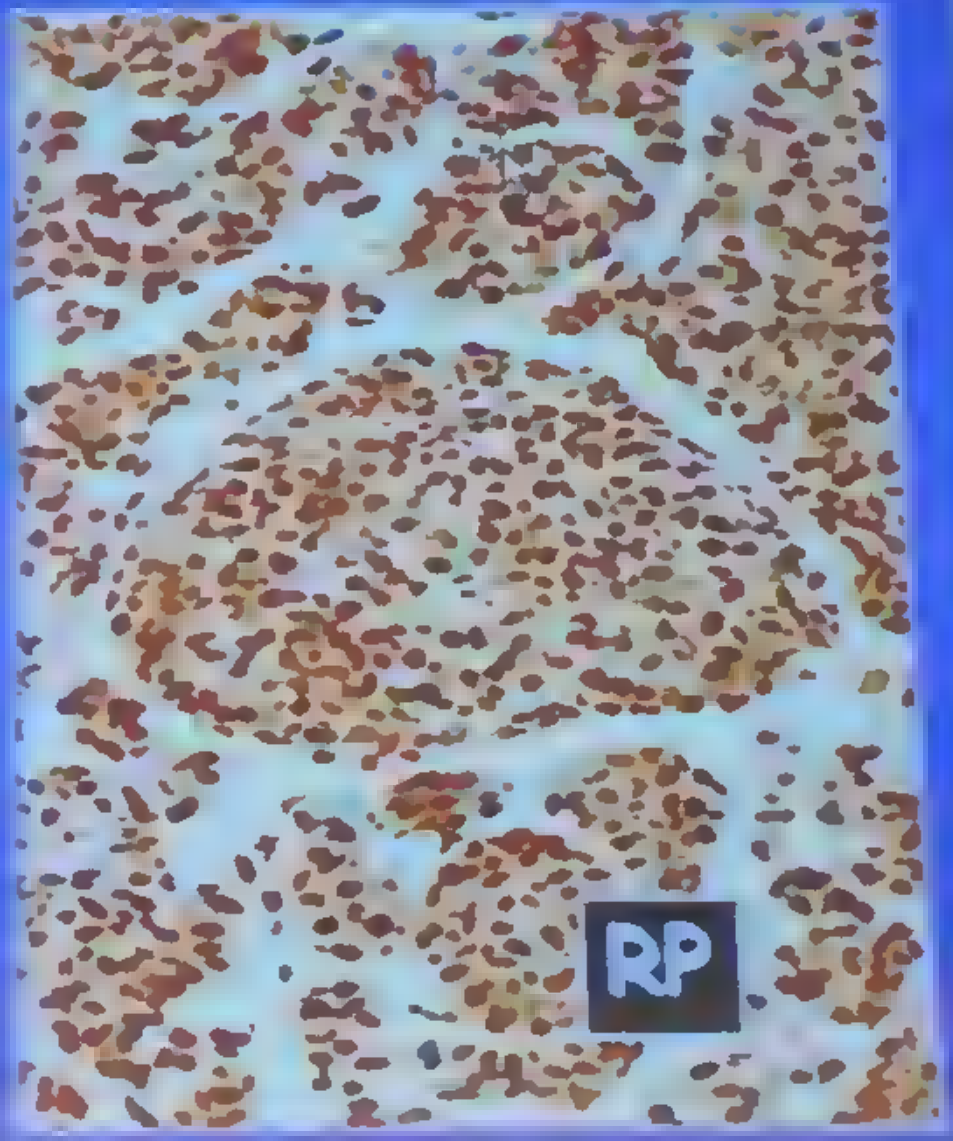

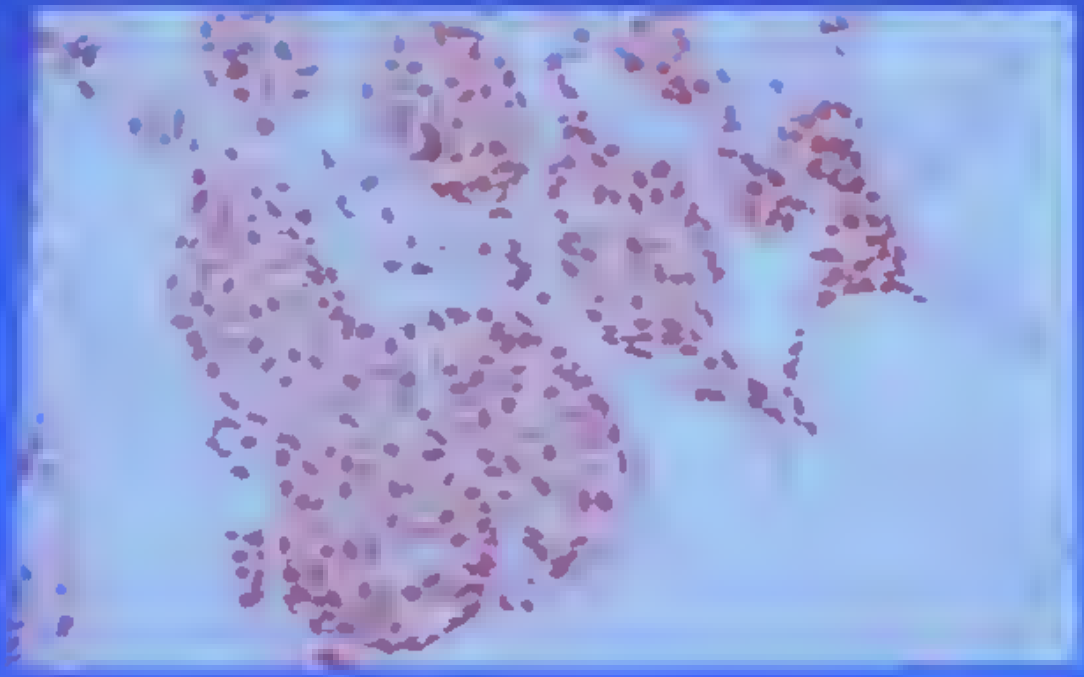

Re

Rp



Espressione nucleare

MIB1 (Ki67): indice di replicazione

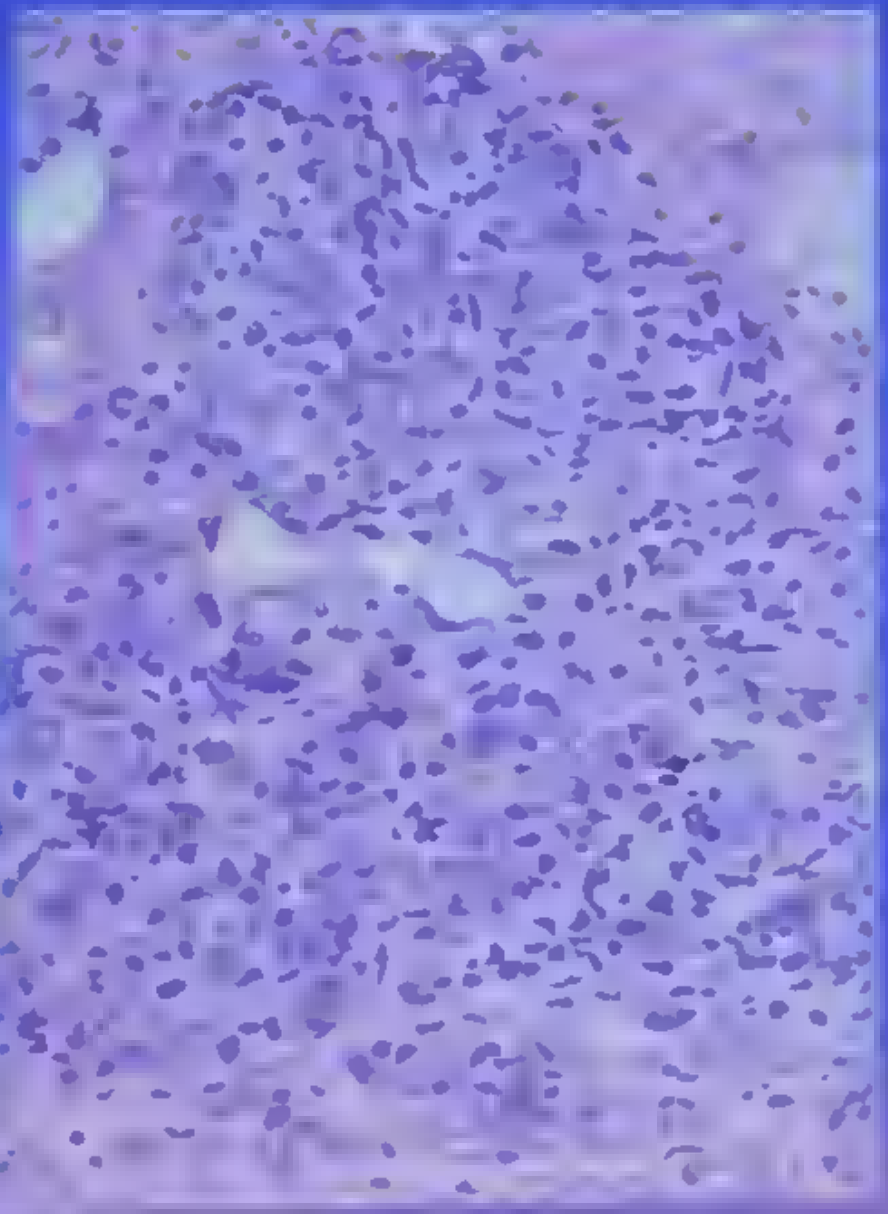

Hercep-test. Dimostrazione della proteina del gene C-erb-B2

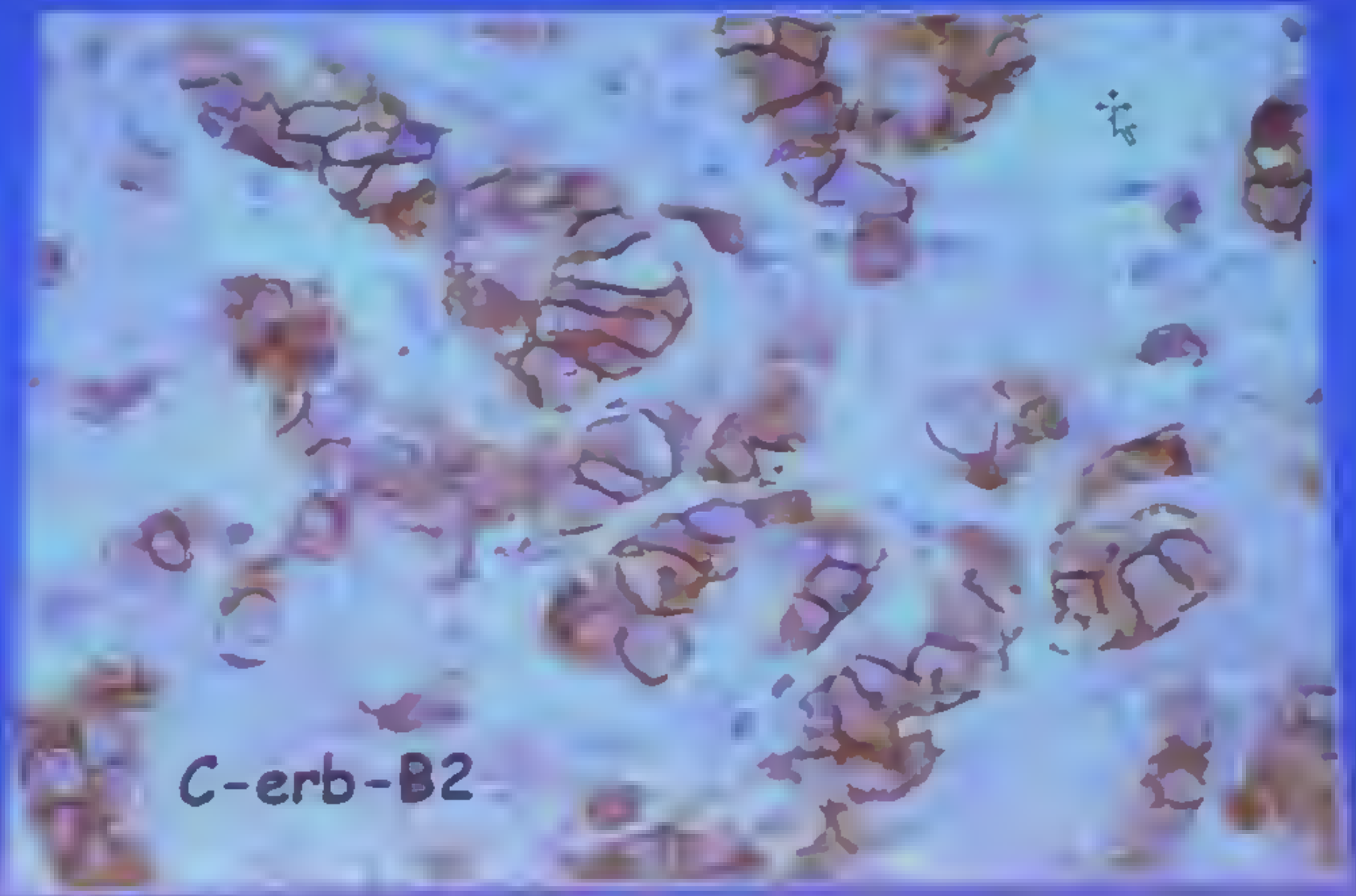

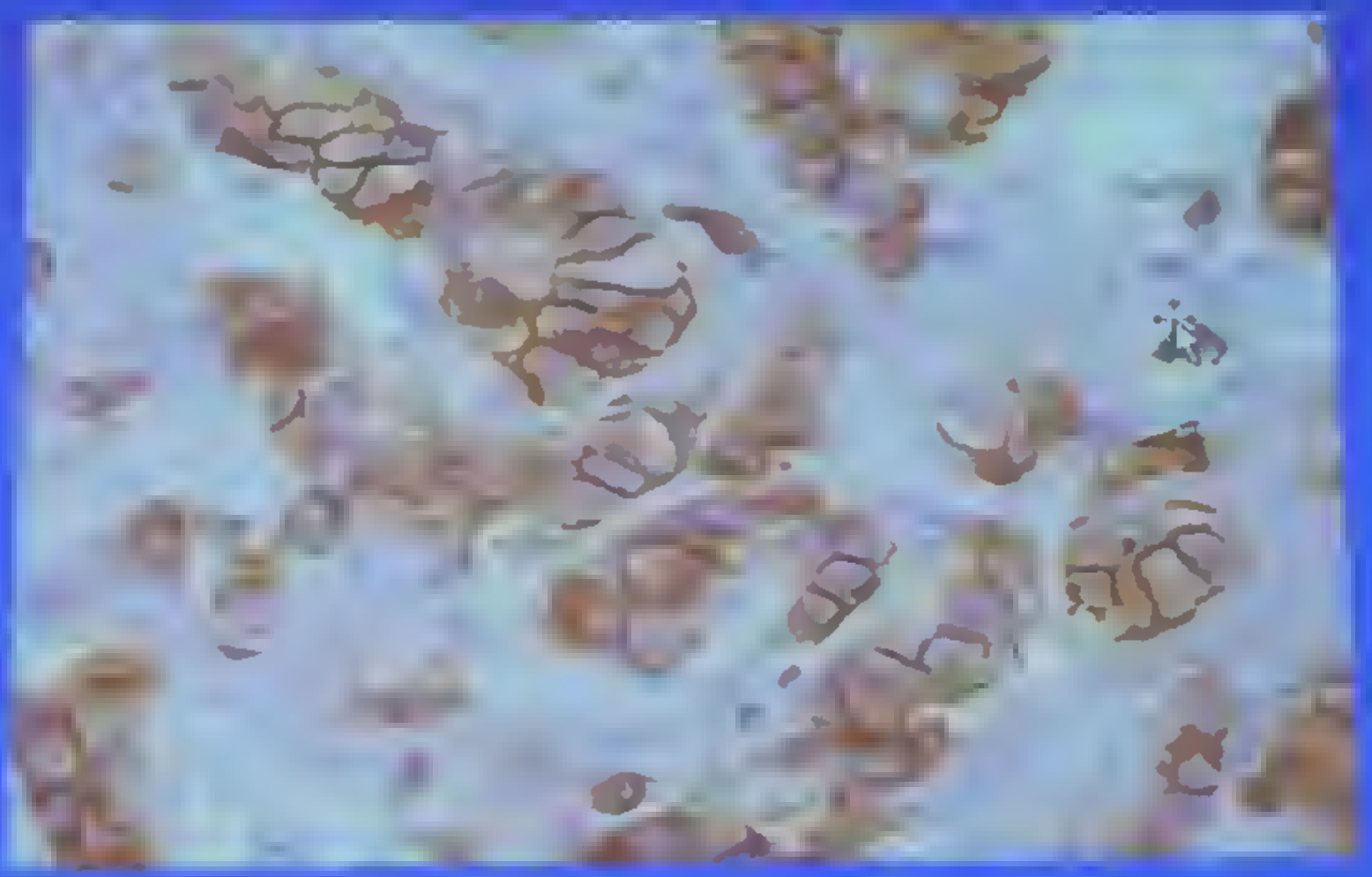

Presenza della proteina codificata da C-erb B-2 in un carcinoma della mammella. La positività e di membrana. Vi è correlazione tra positività al C-erb B-2 e scarsa differenziazione (alto grado nucleare) e aneuploidia

Herceptin: Humanized Anti-HER2 Antibody

- Targets HER2 oncoprotein
- High affinity (K_d = 0.1 nM) and specificity
- 95% human, 5% murine
  - Decrease potential for immunogenicity
  - Increase potential for recruiting immune-effector mechanisms

AMPLIFICAZIONE c-erb-B2 (HER2/NEU)
FISH (positivita nucleo!)



Il tumore della mammella domani

TEST genetici per rischio BRCA1
Ridefinizione della chiamata di screening mediante test su popolazione a rischio.
Diminuzione dell'età per l'ingresso nel programma di screening?
Imaging altre innovazioni ?
Citologia, microbiopsia, mammotome
Chirurgia personalizzata
Esame istologico
Nuovi markers biologici

Il tumore della mammella domani

Biologia molecolare

Genetic signature 70 genes microarray:

van de Vijer M.J. Et al. New Engl J Med 347, 1999-2009; 2002.

Van't Veer L.J. Et al. Nature 415, 530-536; 2002.

I costi della qualità

Crescita di qualità:

Costi rilevanti per aumento delle metodiche diagnostiche preoperatorie

Studio approfondito dei margini chirurgici almeno 30 inclusioni uguale 30 vetrini

Studio del linfonodo sentinella: 40 vetrini

Svuotamento ascellare: 3-4 inclusi 3-4 vetrini

ICH: markers prognostici sempre più accurati

Biologia Molecolare ????